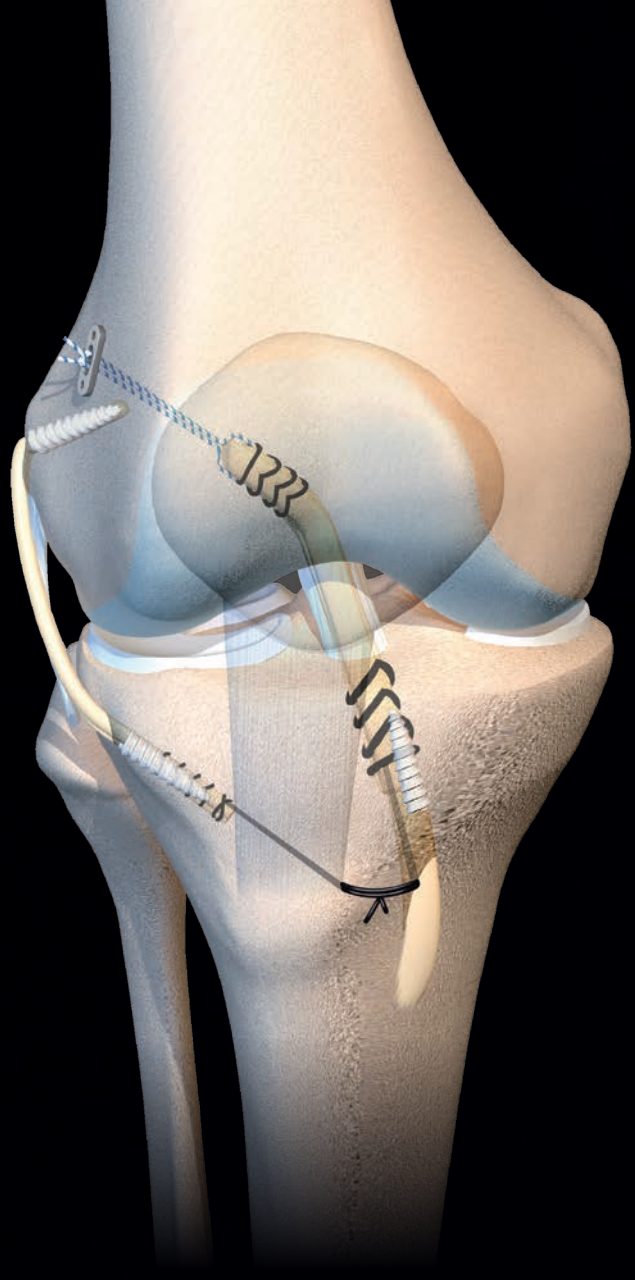

TECHNIQUE OPÉRATOIRE RECONSTRUCTION DU LCA

DT3/DT4 pédiculé
CorTTape Small® - CorTTape Screw®
avec visée fémorale inside-out
+/- LAL indépendant

TABLE DES MATIÈRES

Reconstruction du LCA DT3/DT4 pédiculé CorTTape Small® - CorTTape Screw® avec visée fémorale inside-out +/- LAL indépendant **4**

1. Installation	5
2. Exploration arthroscopique	5
3. Prélèvement de la greffe : demi tendineux	5
4. Pré-calibrage de la greffe.....	6
5. Préparation de l'échancrure.....	7
6. Temps fémoral	7
Visée fémorale IN/OUT	7
Forage du tunnel fémoral.....	7
Passage du fil tracteur fémoral	8
7. Temps tibial	8
Visée tibiale OUT/IN.....	8
Forage du tunnel tibial.....	9
8. Nettoyage de l'articulation.....	9
9. Vérification de la longueur de la greffe (concordance avec les pré-mesures).....	10
10. Préparation finale de la greffe	11
11. Passage et mise en place de la greffe	13
12. Fixation tibiale par une vis CorTTape Screw®.....	13
13. Vérification de la tension de la greffe	14

Ligamentoplastie antéro-latérale (LAL) Temps opératoire complément indépendant du DT3 **15**

1. Ordre de reconstruction	15
2. Réalisation des abords.....	15
Versant fémoral.....	15
Versant tibial.....	15
3. Temps fémoral	16
Vis d'interférence.....	16
Ancre	16
4. Temps tibial	16
5. Passage de la greffe	17
6. Fixation fémorale.....	17
Pour la fixation par vis CorTTape Screw®	17
Pour l'ancre	17
7. Fixation tibiale	18
8. Testing de fin d'intervention	18
Soins post-opératoires	18
Références instruments.....	19
Références implants	20



TECHNIQUE OPÉRATOIRE

RECONSTRUCTION DU LCA

DT3/DT4 pédiculé
CorTTape Small® - CorTTape Screw®
avec visée fémorale inside-out
+/- LAL indépendant

Préambule :

Il s'agit d'une technique de reconstruction biologique du LCA avec conservation du ligament natif, telle que décrite par *Sonnerly Cottet et al. (SAMBBA) (Arthrosc Tech., Vol 3, N°6, Dec 2014)*. L'objectif est de conserver l'attache native du semi tendineux sur le tibia et de préserver le LCA natif. Dans cette technique sera utilisée une visée fémorale inside-out, +/- complétée par une reconstruction du LAL indépendante.

Avantages à conserver le reliquat tibial :

Diminution du taux de re-rupture

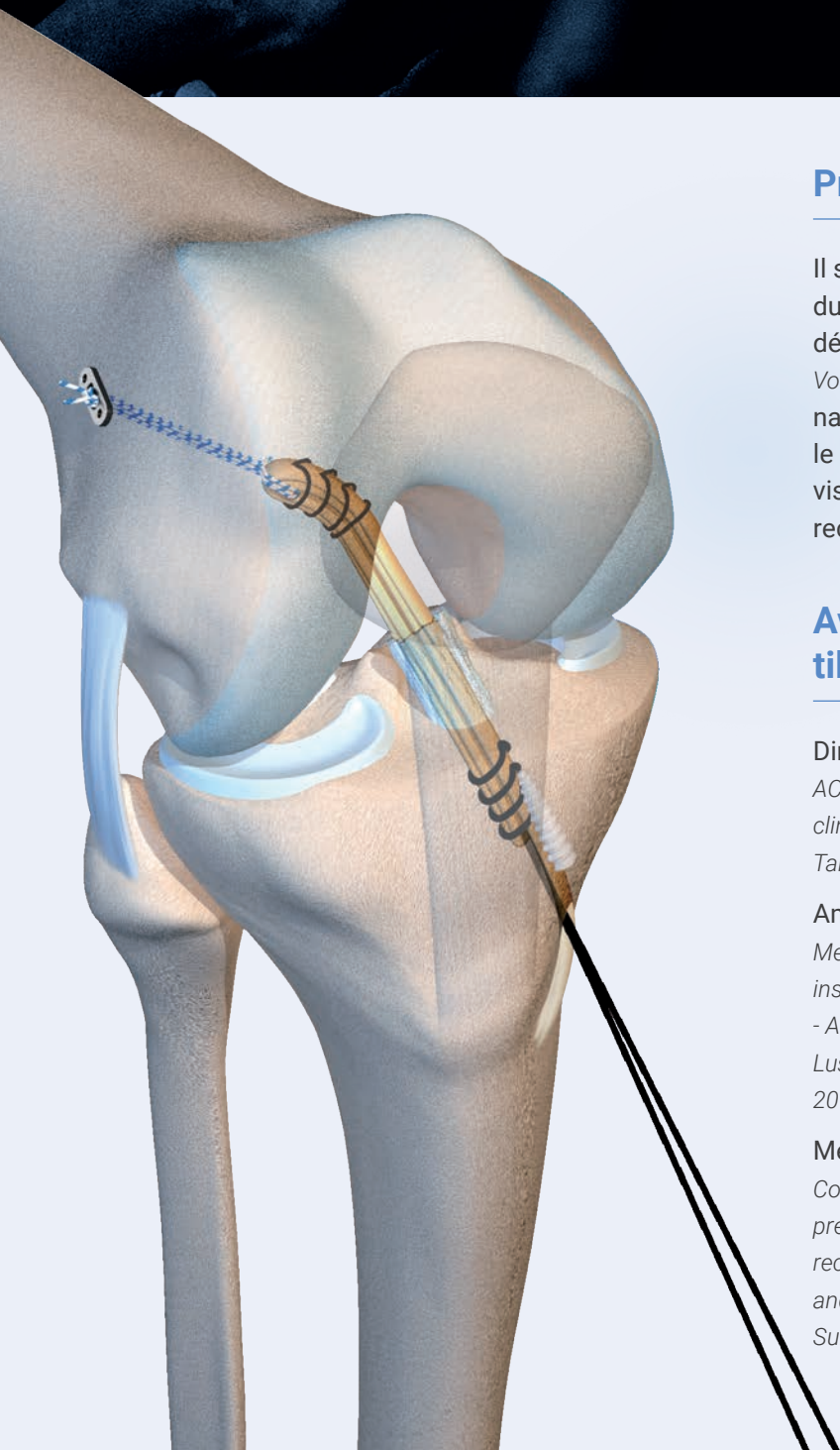
ACL reconstruction preserving the ACL remnant achieves good clinical outcomes and can reduce subsequent graft rupture, Takazawa Y et al. 2013 Orthop J Sports Med

Amélioration de la force de fixation tibiale

Mechanical advantage of preserving the hamstring tibial insertion for anterior cruciate ligament reconstruction - A cadaver study. Bahlau D, Clavert P, Favreau H, Ollivier M, Lustig S., Bonnomet F, Ehlinger M. Orthop Traumatol Surg Res. 2019 Feb.

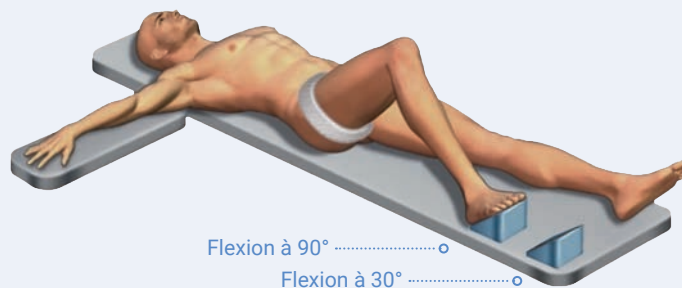
Meilleur proprioception

Comparison of clinical results according to amount of preserved remnant in Arthroscopic anterior cruciate ligament reconstruction using quadrupled hamstring graft. Byung-III Lee and al, Arthroscopy: The Journal of Arthroscopic and related Surgery, Vol 24, No5 (May), 2008:pp 560-568)



1. Installation

- Patient en décubitus dorsal avec un appui latéral sur la cuisse.
- Placer deux cales pour le pied pour positionner le genou en flexion à 30° et 90°.
- +/- Le garrot sera positionné à la racine de la cuisse.



2. Exploration arthroscopique

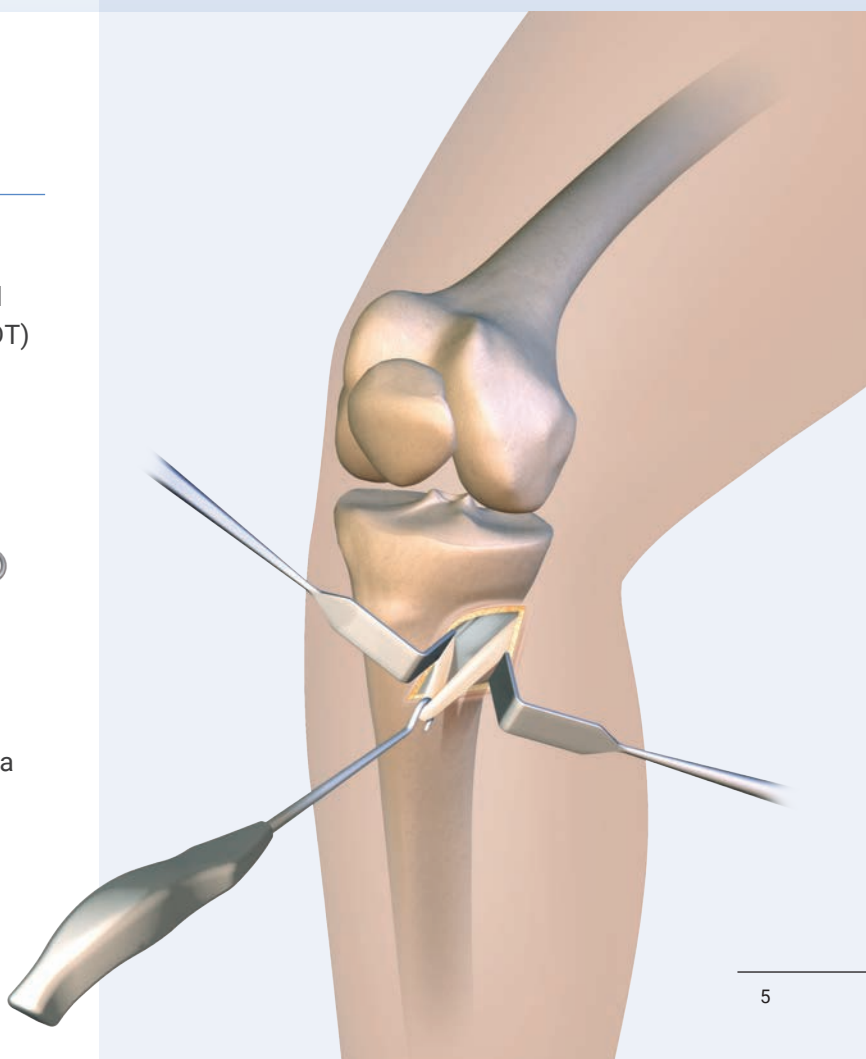
Dans un premier temps, une arthroscopie du genou permet de faire le bilan lésionnel du genou : évacuation de l'hémarthrose, examen des ménisques à la recherche d'une lésion ou d'une désinsertion, examen du cartilage articulaire.

3. Prélèvement de la greffe : demi tendineux

- Le genou est positionné à 90° de flexion .
- Réalisation d'une courte incision médiale en regard de la patte d'oie pour prélever le Demi Tendineux (DT) seul (+/- gracilis si LAL).
- Un crochet de prélèvement permet de faciliter la préhension du tendon.



- Les vinculae sont sectionnées afin de libérer le tendon.
- Le tendon demi-tendineux n'est pas détaché du tibia afin d'avoir une greffe pédiculée.



4. Pré-calibrage de la greffe

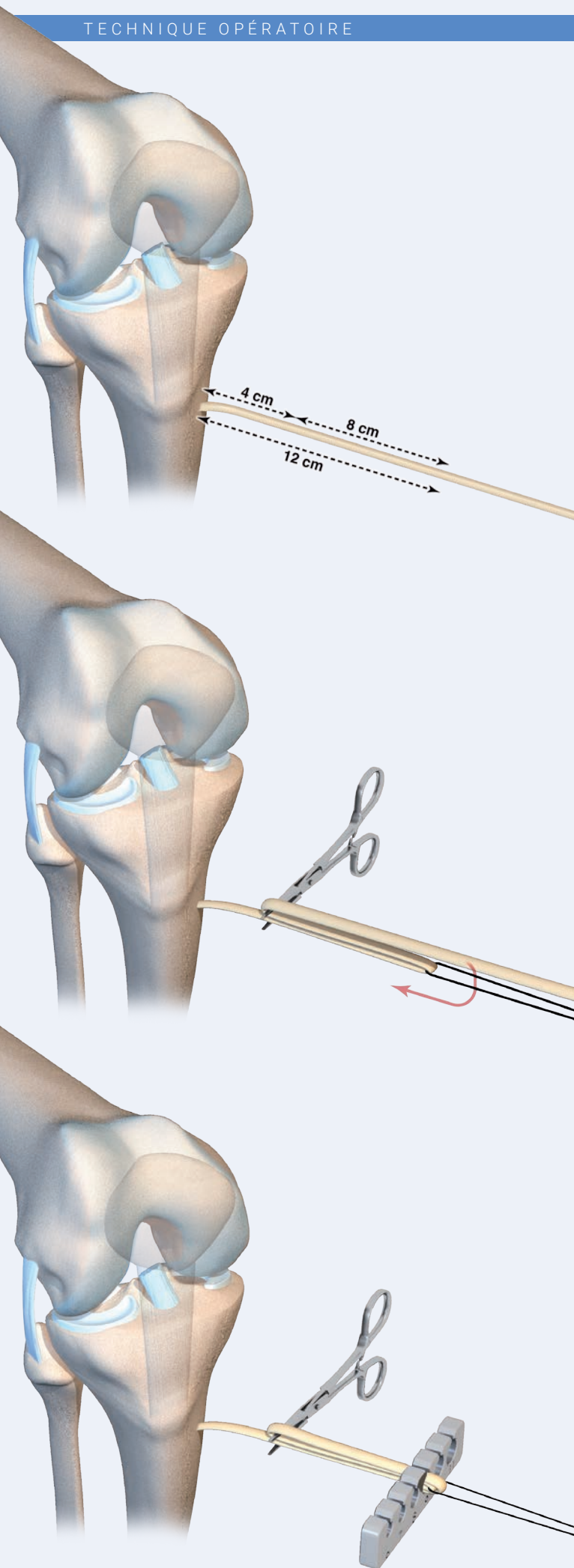
Afin d'estimer le diamètre de la greffe et donc le diamètre des tunnels fémoraux et tibiaux, un pré-calibrage est nécessaire. La longueur est donc approximative à ce stade. Elle sera déterminée précisément plus tard, lorsque les tunnels seront réalisés.

- Pour un **homme**, il faut partir sur une longueur approximative de **12 cm**.
- Pour une **femme**, il faut partir sur une longueur approximative de **11 cm**.
- **Une autre marque** est réalisée à **4 cm**. Cette dernière marque correspond à l'entrée de la greffe dans le tunnel tibial (distance insertion-tunnel tibial).
- Réalisation des repères au niveau du greffon au crayon dermographique à 4 cm et à 11 cm pour une femme ou 12 cm pour un homme.
- Le demi-tendineux est laissé sur 4 cm en simple épaisseur et replié en 3 pour avoir 3 ou 4 épaisseurs (DT3) sur les 8 cm du transplant pour un homme ou 7 cm pour une femme en moyenne.

L'objectif est d'avoir un diamètre de la greffe de 8 mm MINIMUM. S'il est inférieur à 8 mm, il faut utiliser le gracilis en complément (DI-DT3 pédiculé).

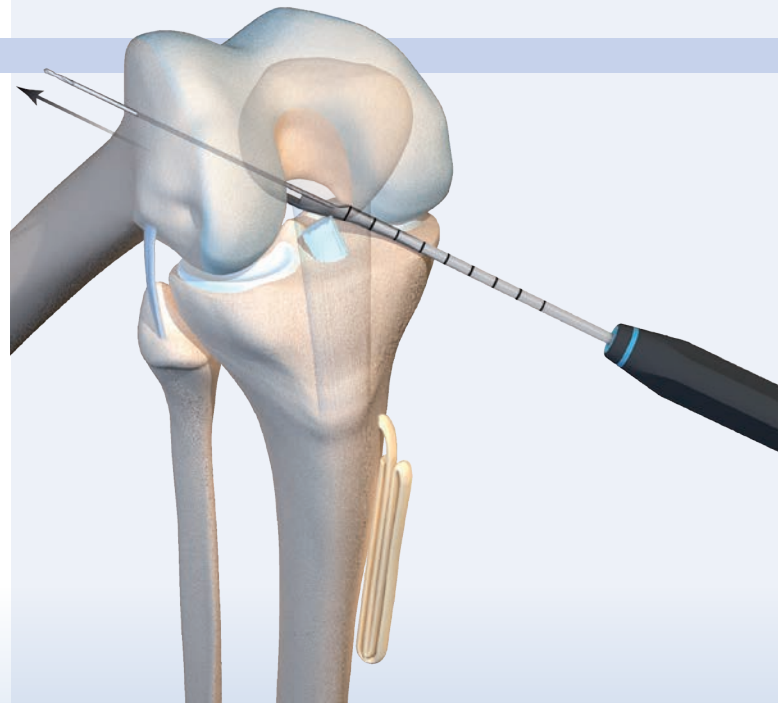
Lors du repli de la greffe sur elle-même, le dernier repli devra dépasser la courbure pour favoriser le passage du transplant dans les tunnels.

Mise en attente de la greffe, le temps de la réalisation de l'arthroscopie et du tunnel fémoral et tibial (peut être conservé en attente au niveau de l'incision du site de prélèvement tibial).



5. Préparation de l'échancrure

- Le reliquat du LCA est préservé.
- Débridement à minima de l'échancrure.
- Seule la zone d'insertion fémorale est shavée jusqu'à repérer la limite postérieure de l'échancrure.



6. Temps fémoral

Visée fémorale IN/OUT

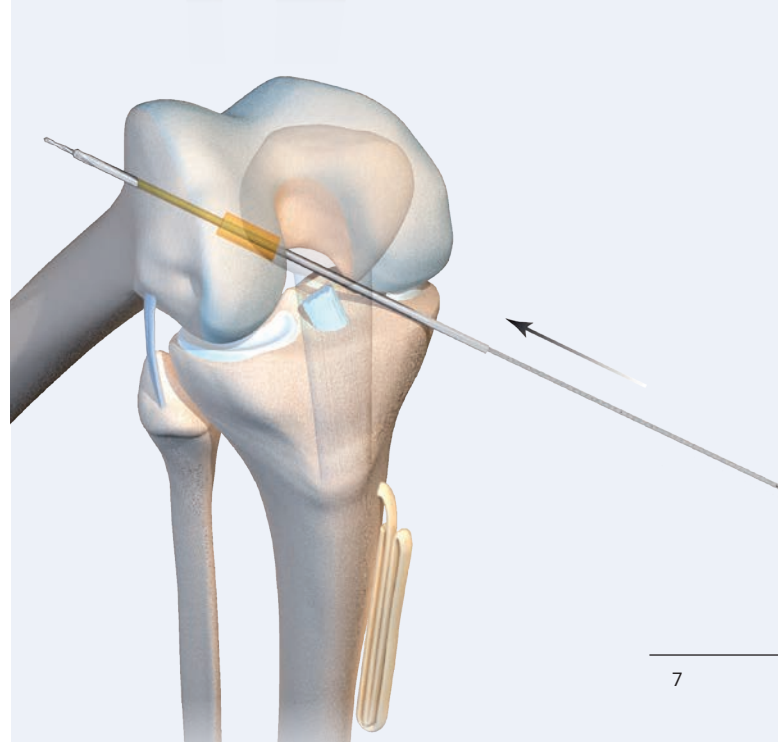
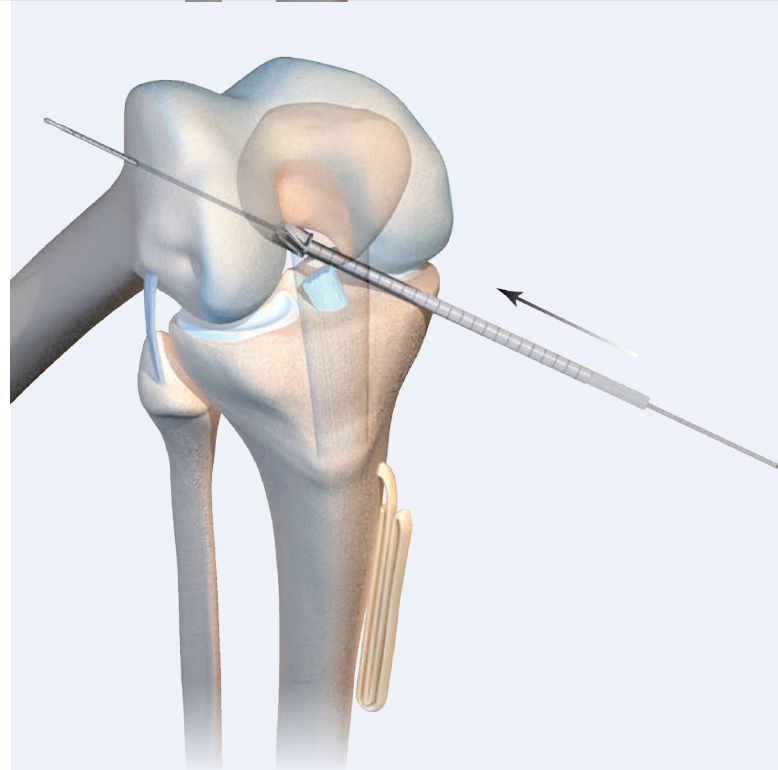
- Genou à 90° de flexion avant la mise en place du viseur.
- Positionnement du viseur décalé fémoral (adapté au diamètre de la greffe) par voie d'abord antéro-médiale, la spatule est positionnée contre le bord postérieur du condyle latéral (cf. tableau guide des viseurs CorTTape® en annexe).
- Passage du genou en hyperflexion.
- Introduction de la broche à chas longueur 425 mm Ø2,4 mm jusqu'à franchir la corticale externe et traverser la peau.

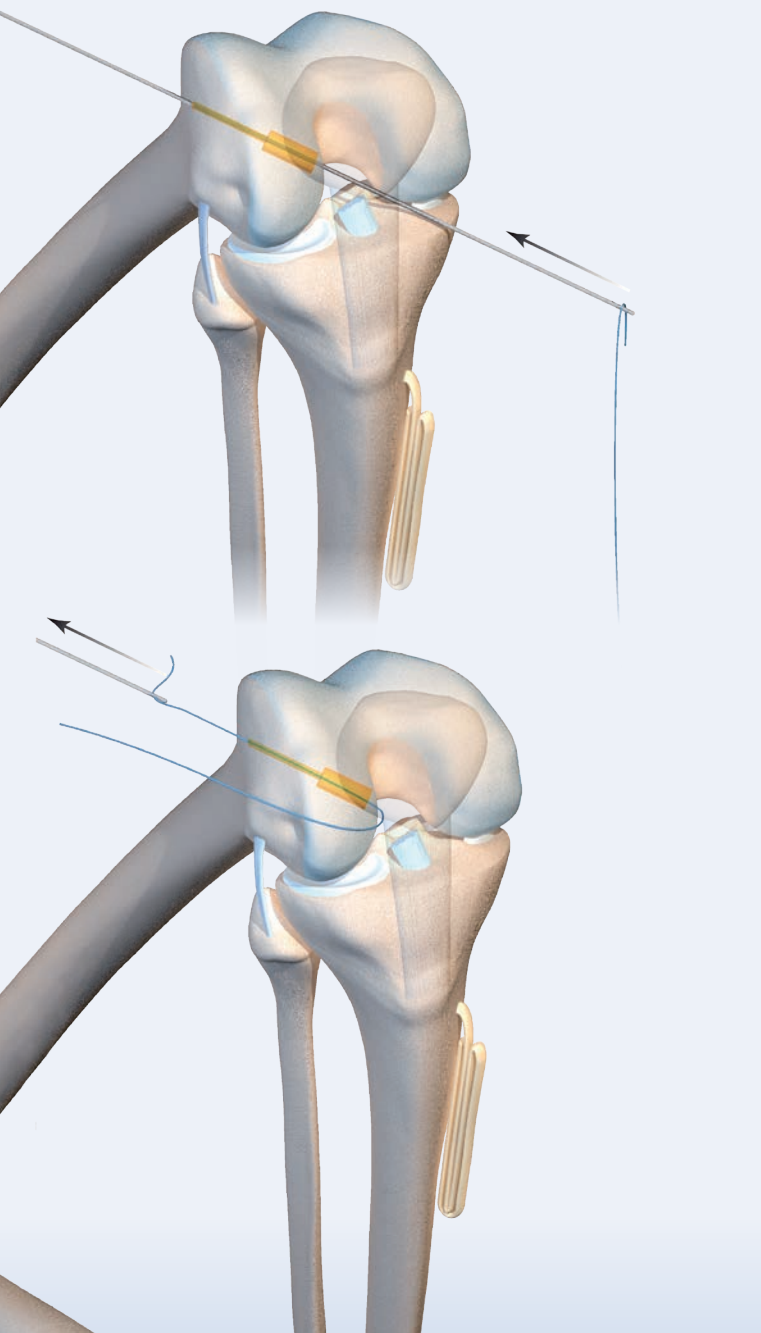


Attention au maintien du genou en hyper flexion.

Forage du tunnel fémoral


- Réalisation du tunnel à l'aide d'un alésoir **égal au diamètre de la greffe** (dans notre exemple 8 mm) **sur 20 à 25 mm de profondeur**.
- La longueur du tunnel est visible directement sur la mèche graduée (soit au niveau de la peau, soit en intra-articulaire).
- Réalisation du méchage bi-cortical à **4,5 mm sur toute la longueur fémorale pour le passage du bouton**.
- Maintenir avec une pince Kocher la broche guide lors de la réalisation du tunnel fémoral.



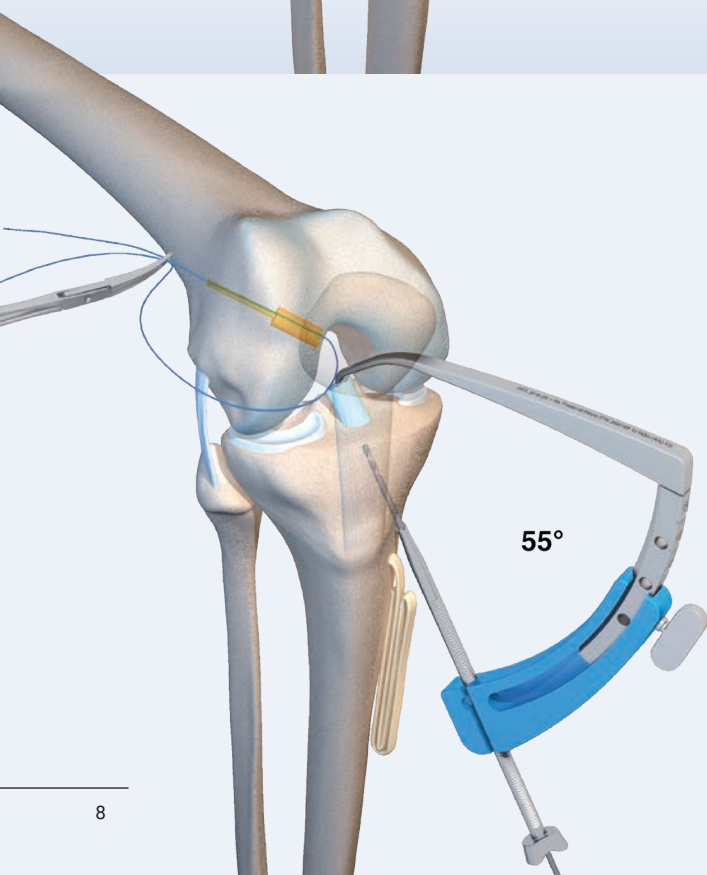


Passage du fil tracteur fémoral

Pour le passage du fil tracteur fémoral, on utilise un CorTTape Stick®.



- Retirer le fil bleu du tube plastique noir.
- Passer la partie rigide du fil du CorTTape Stick® à travers le chas de la broche (**en monobrin**).
- Bloquer le fil avec une pince Kelly, le temps de préparer le tunnel tibial.
- Ce fil servira par la suite de fil relais pour le passage de la greffe dans les tunnels.



7. Temps tibial

Visée tibiale OUT/IN

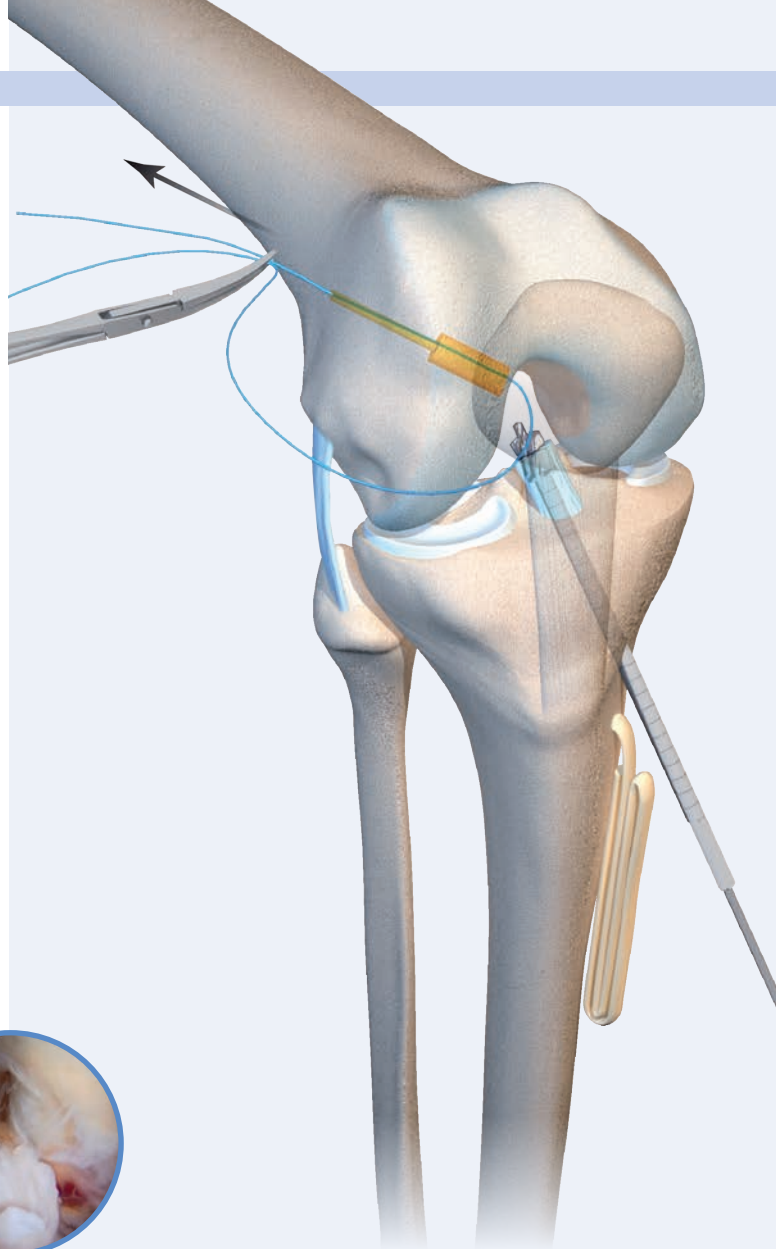
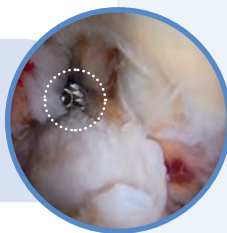- Genou à 90° de flexion avant la mise en place du viseur par voie d'abord antéro-médiale.
- Mise en place du viseur tibial (55° environ) afin d'obtenir une longueur de tunnel suffisante. Cette longueur peut être contrôlée directement sur le canon de visée.
- La pointe du viseur est crochetée dans le footprint tibial du LCA.
- Avancer une broche de Ø2,4 mm.
- Vérifier que le futur emplacement de la greffe n'entraîne pas de conflit dans l'échancrure.

Forage du tunnel tibial

- Un premier méchage à 6 mm sur la broche guide est réalisé sur toute la longueur.
- Ceci permet d'ajuster/rectifier le positionnement de la broche si nécessaire (antérieur/postérieur et médial/latéral) permettant de conserver au mieux le reliquat du LCA natif.
- La broche guide est repositionnée en essayant de l'enfiler dans le reliquat du LCA natif.
- Pour cela, il est plus simple de positionner temporairement le genou à 30° de flexion, pour essayer de conserver le maximum de reliquat.
- Puis, on fait un nouveau méchage sur toute la longueur au diamètre de la greffe (8 mm dans notre exemple).
- Le shaver de 4,5 mm est passé à travers le tunnel tibial et à travers toute la « chaussette » du reliquat tibial du LCA afin de l'évider pour permettre le passage de la greffe.

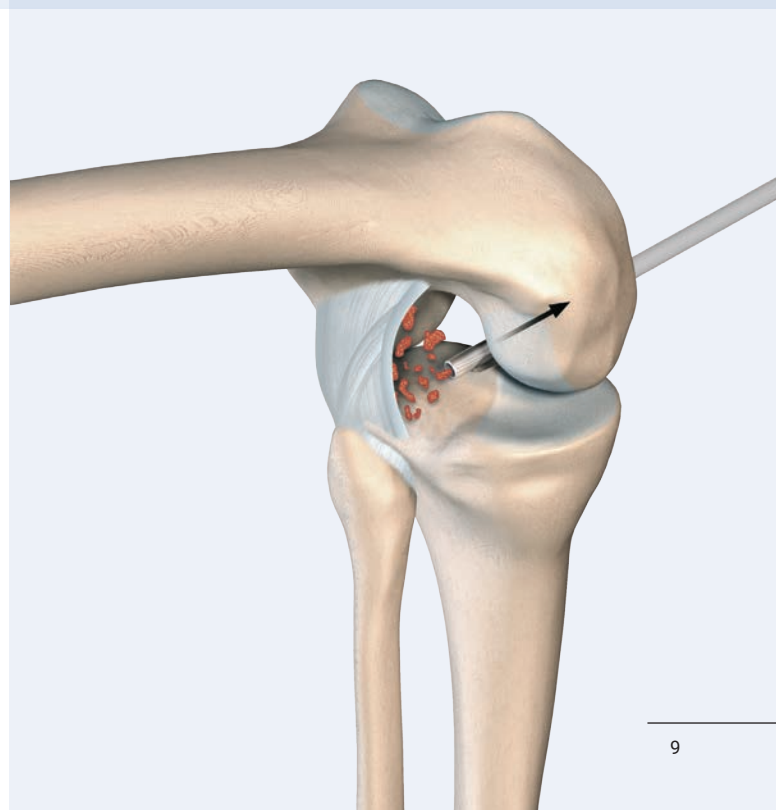


Il ne faut pas utiliser le shaver de 5,5 mm qui risque de faire une effraction du manchon.



8. Nettoyage de l'articulation

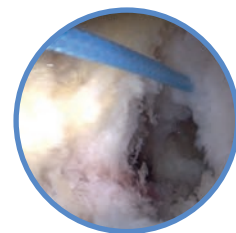
Nettoyer avec soin à l'aide du shaver ou d'une canule les logettes et le cul de sac postérieur de la capsule articulaire des débris osseux pouvant s'y être déposés.



9. Vérification de la longueur de la greffe (concordance avec les pré-mesures)

- À l'aide d'une pince passe-fil, le fil tracteur du **CorTTape Stick®** est récupéré à travers le tunnel tibial.
- Désormais, le fil traverse le genou en passant à travers les 2 tunnels.

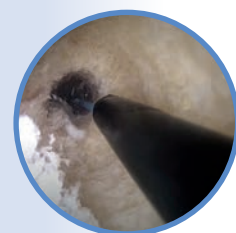- Le tube du **CorTTape Stick®** est réenfilé sur le fil côté tibial.



- Une pince est mise en place sur la partie distale du fil du **CorTTape Stick®** juste avant le tube (pour le bloquer) et une traction est réalisée sur le fil côté fémoral afin de remonter le **CorTTape Stick®** dans l'articulation.
- L'extrémité du **CorTTape Stick®** se bloque au fond du tunnel fémoral. La vérification se fait en positionnant l'arthroscope dans la voie antéro-médiale.

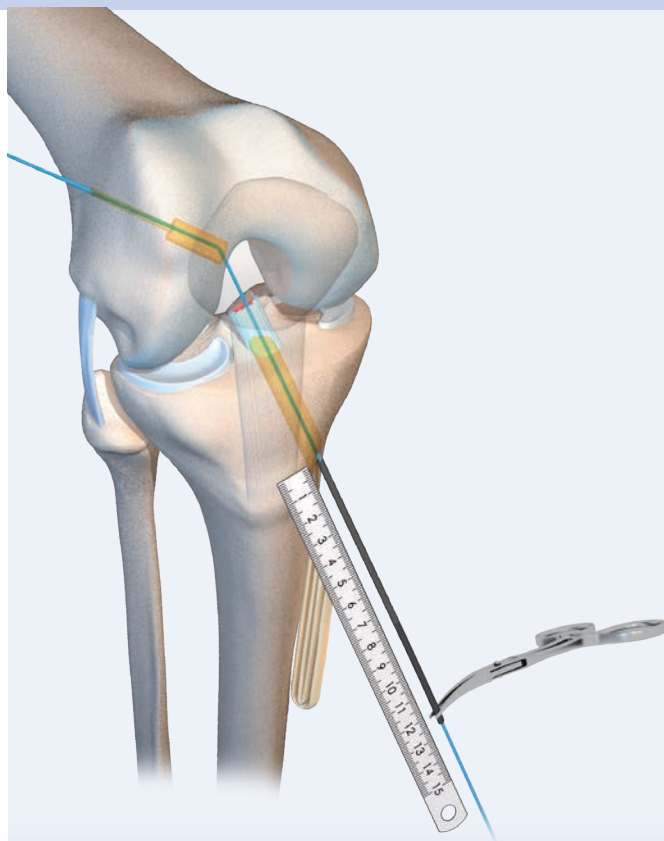
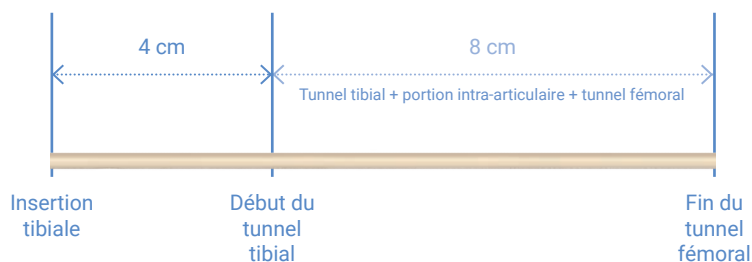


Le **CorTTape Stick®** doit se positionner au fond de la logette fémorale sans qu'il rentre dans le tunnel de 4,5 mm destiné au passage du bouton.



- Une pince est alors mise en place sur le **CorTTape Stick®** côté tibial au niveau de l'insertion du DT sur la patte d'oie (genou à 90°) tout en contrôlant la bonne position du **CorTTape Stick®** en fémoral.
- La distance entre la pince et l'extrémité du **CorTTape Stick®** correspond à la longueur du trajet de la greffe, **de l'insertion tibiale du DT jusqu'au fond de la logette fémorale.**

- La greffe est préparée de manière définitive plus courte de 5 mm que la longueur mesurée pour pouvoir assurer sa mise en tension.
- Par exemple, si on mesure 12,5 cm alors la greffe sera préparée à une longueur définitive de 12 cm.
- On retire le tube du **CorTTape Stick**[®] uniquement en le faisant coulisser. Le fil relais doit impérativement être laissé en place.



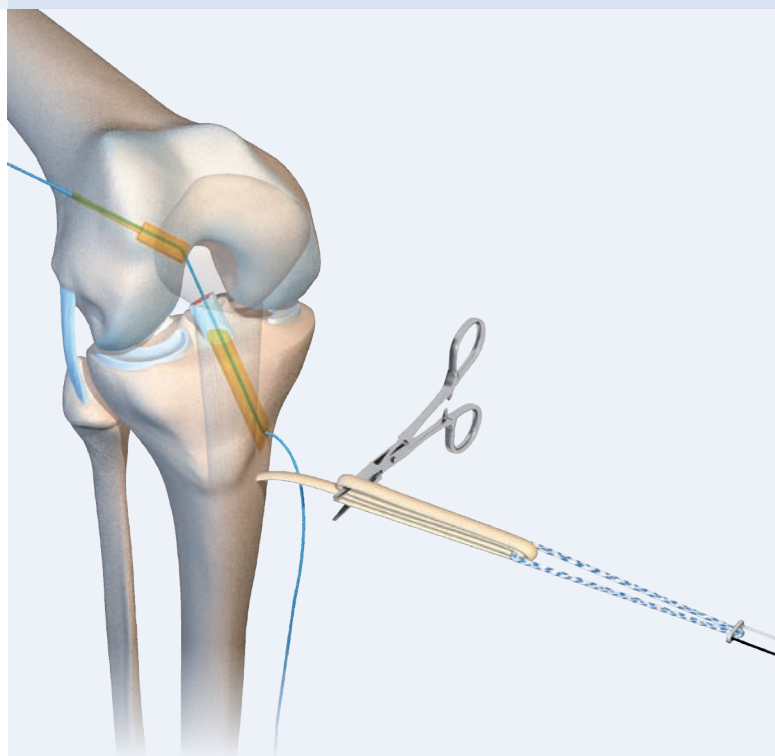
10. Préparation finale de la greffe

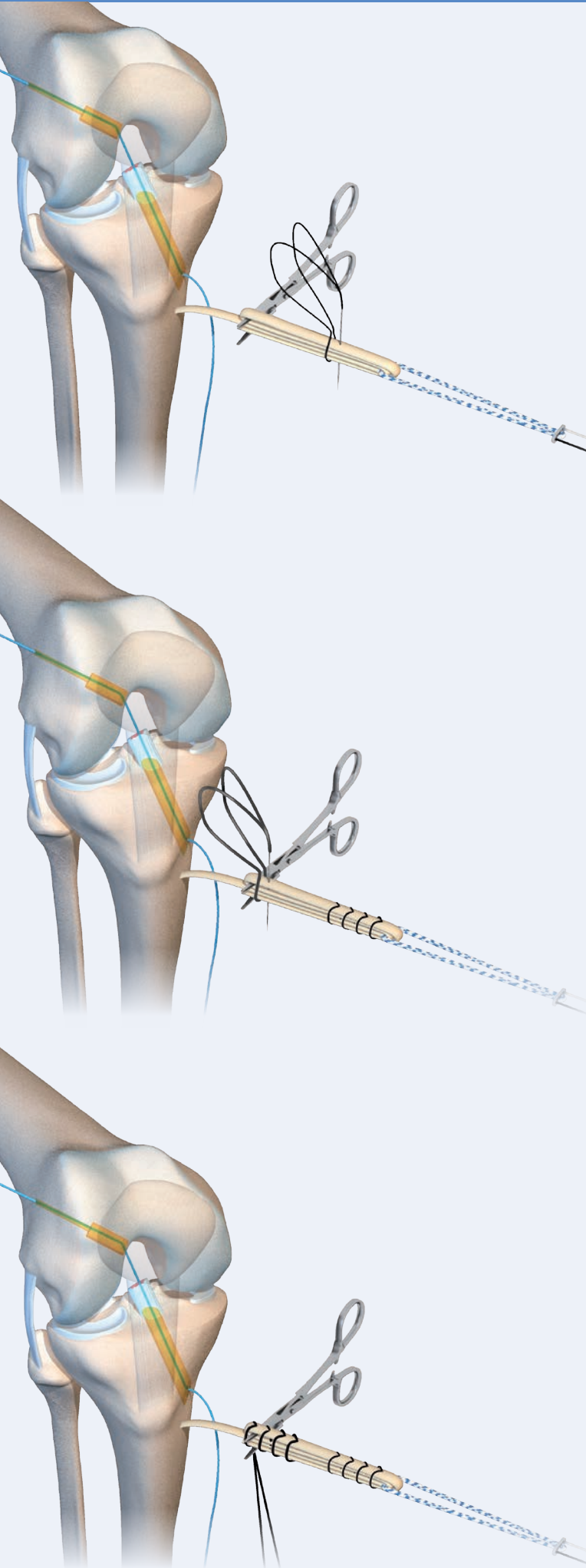
- La longueur de la greffe est ajustée selon la mesure effectuée (5 mm de moins que la longueur mesurée), soit 12 cm dans notre exemple.
- La boucle du **CorTTape Small**[®] est mise en place au niveau de la marque à 12 cm.
- La greffe est repliée sur elle-même (triplée ou quadruplée en fonction de la longueur disponible) et suturée.

Recommandation

Il est recommandé d'utiliser le **CorTTape Small**[®] avec une boucle de 9 cm.

- Le premier avantage est de pouvoir monter le bouton sans être gêné par le pressfit de la greffe dans le tunnel tibial.
- Le deuxième avantage est d'avoir un contrôle visuel du tunnel fémoral.
- Le troisième avantage est d'avoir suffisamment de longueur de greffe en distale pour exercer une contre-tension permettant de vérifier que le bouton est bien basculé.





Pour suturer la greffe rapidement et avoir des points uniformes, il est recommandé d'utiliser le **FH Loop[®] USP 0 (partie fémorale)** et le **FH Loop[®] TAPE 1,4 mm (partie tibiale)**. L'objectif est d'avoir une greffe de diamètre homogène.

- On commence par le côté boucle du **CorTTape Small[®]** avec le **FH Loop[®] USP 0**.
- Puis on finit par le côté le plus proche de l'insertion tibiale avec le **FH Loop[®] TAPE 1,4 mm**.

Nous recommandons d'utiliser un FH Loop[®] Tape 1,4 mm pour protéger la greffe (qui sera au contact de la vis tibiale).

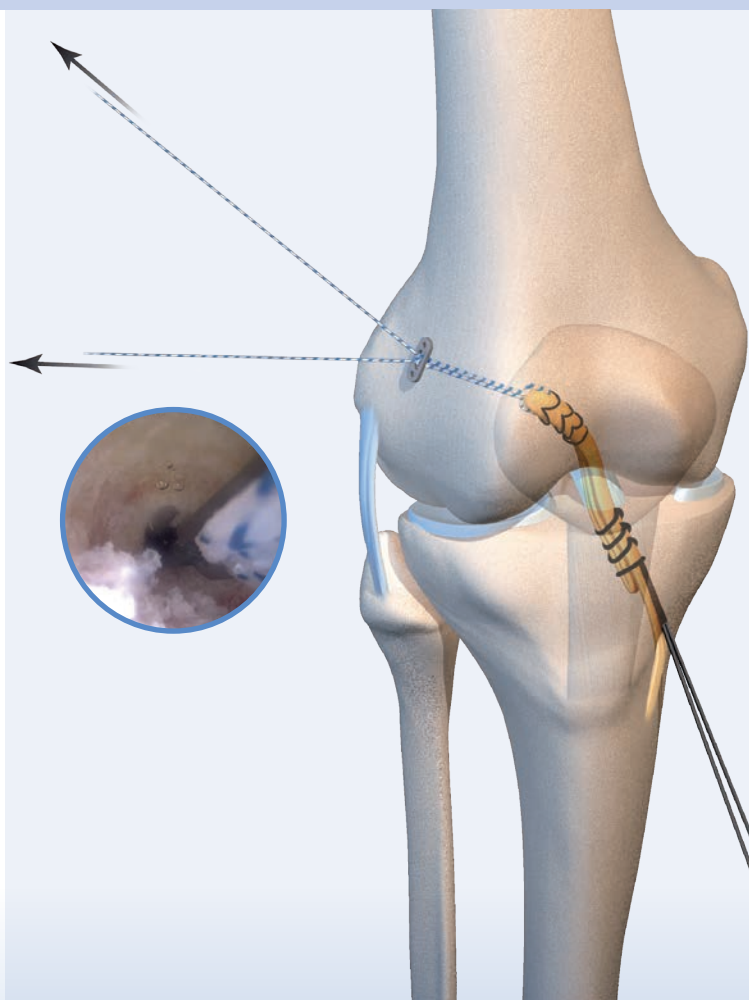
Pour le fil « fémoral » il faudra couper les fils courts pour ne pas gêner le passage de la greffe dans les tunnels. Pour le coté tibial, il faudra garder de la longueur afin de pouvoir exercer si besoin une contre tension.

11. Passage et mise en place de la greffe

- Les deux fils de réglage de la boucle et les deux fils de traction du **CorTTape Small® 90 mm** sont **noyés à la suture du CorTTape Stick®** afin de les récupérer au niveau fémoral.
- Une fois les fils récupérés au niveau fémoral, le bouton est monté dans l'articulation.
- Ce passage peut être contrôlé visuellement en introduisant l'arthroscope en AM.
- Il sera basculé sur la corticale fémorale. La bascule est vérifiée en appliquant une contre tension sur la greffe.

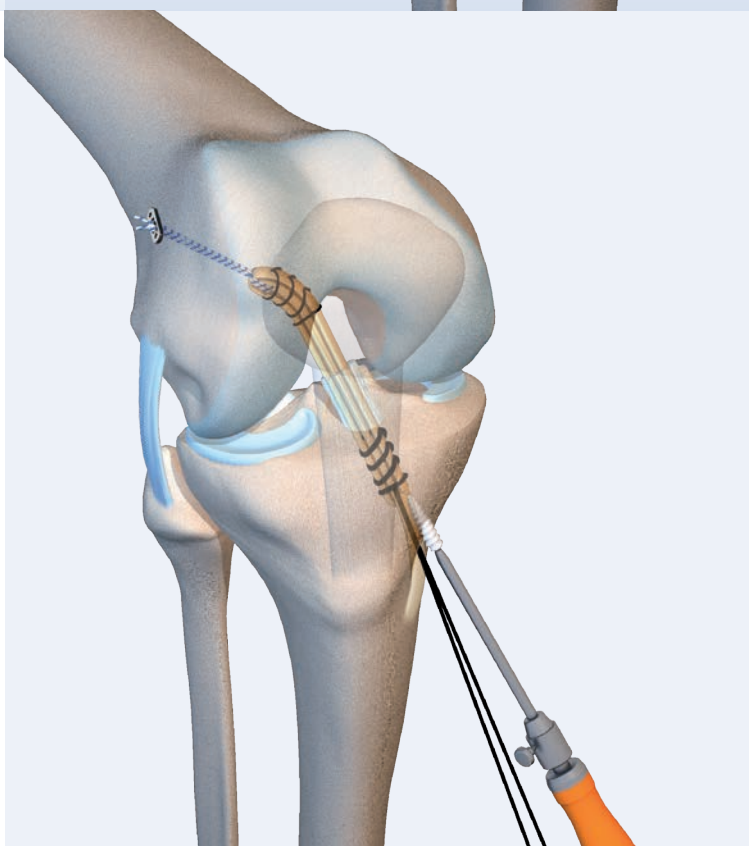
L'arthroscope doit impérativement être remplacé en AL pour ne pas gêner le passage de la greffe.

- La greffe est entièrement montée dans l'articulation et mise en tension en tirant alternativement sur les fils de réglage de la boucle du **CorTTape Small® 90 mm**, genou entre 0 et 30° de flexion.

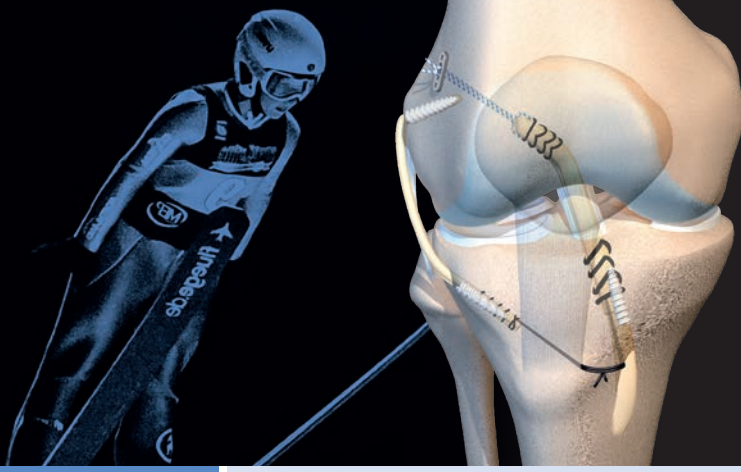

12. Fixation tibiale par une vis CorTTape Screw®

- La broche guide est positionnée dans le tunnel tibial.
- Sa position sera contrôlée visuellement en intra-articulaire.
- Une vis **CorTTape Screw®** du **même diamètre que le tunnel tibial et de longueur 20 ou 30 mm** (selon la convenance du chirurgien et la longueur estimée du tunnel tibial) est ensuite mise en place coté tibial, genou entre 0 et 30° de flexion.
- Lors de la mise en place de la vis une traction sera réalisée sur les fils tibiaux de la greffe (cf. explication au-dessus).
- Cela permet également en cas d'erreurs dans l'estimation de la longueur de la greffe (estimée trop longue), d'appliquer une tension supplémentaire.



L'utilisation d'une vis d'un diamètre trop important par rapport à celui du tunnel fémoral et/ou tibial peut : endommager la greffe, rendre l'insertion de la vis impossible et même entraîner la rupture de la vis. Il est recommandé d'utiliser une vis d'un diamètre inférieur ou égal (\leq) à celui du tunnel. Aucun taraudage n'est nécessaire car il s'agit d'une vis autotaraudeuse.



TECHNIQUE OPÉRATOIRE

LIGAMENTOPLASTIE ANTÉRO-LATÉRALE (LAL)

Temps opératoire complément
indépendant du DT3



Attention : Les tunnels fémoraux du LCA et de la reconstruction du LAL ne doivent pas se croiser !

1. Ordre de reconstruction

- La reconstruction du LAL peut être réalisée avant ou après la reconstruction du LCA.
- Dans tous les cas, il est indispensable de fixer définitivement le LAL après le LCA pour restaurer le centre de rotation natif du genou.
- Si l'on commence par le LAL, les incisions et les tunnels pourront être réalisés mais la greffe ne sera fixée qu'après la fixation du LCA.

3 repères anatomiques palpables

Épicondyle fémoral latéral

Tubercule de Gerdy

Tête de la fibula

2. Réalisation des abords

- Il s'agit d'une technique percutanée. Il est donc important d'identifier les repères osseux avant de réaliser les incisions.

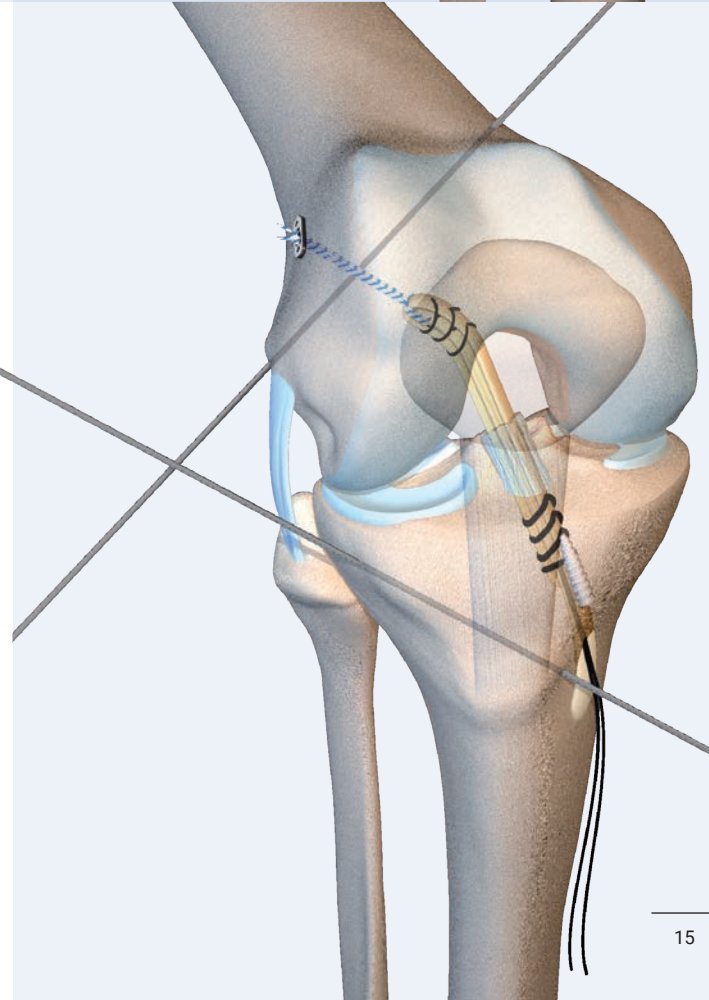
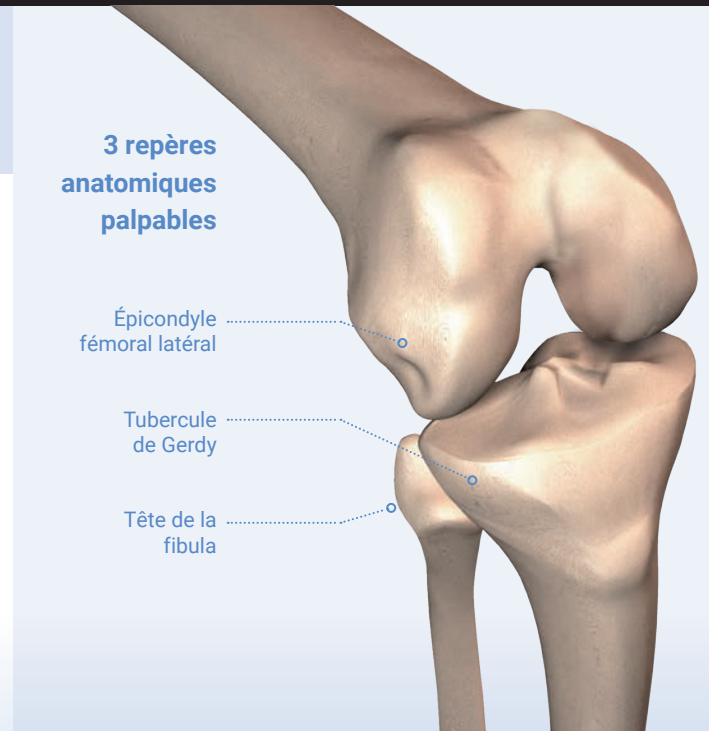
Versant fémoral

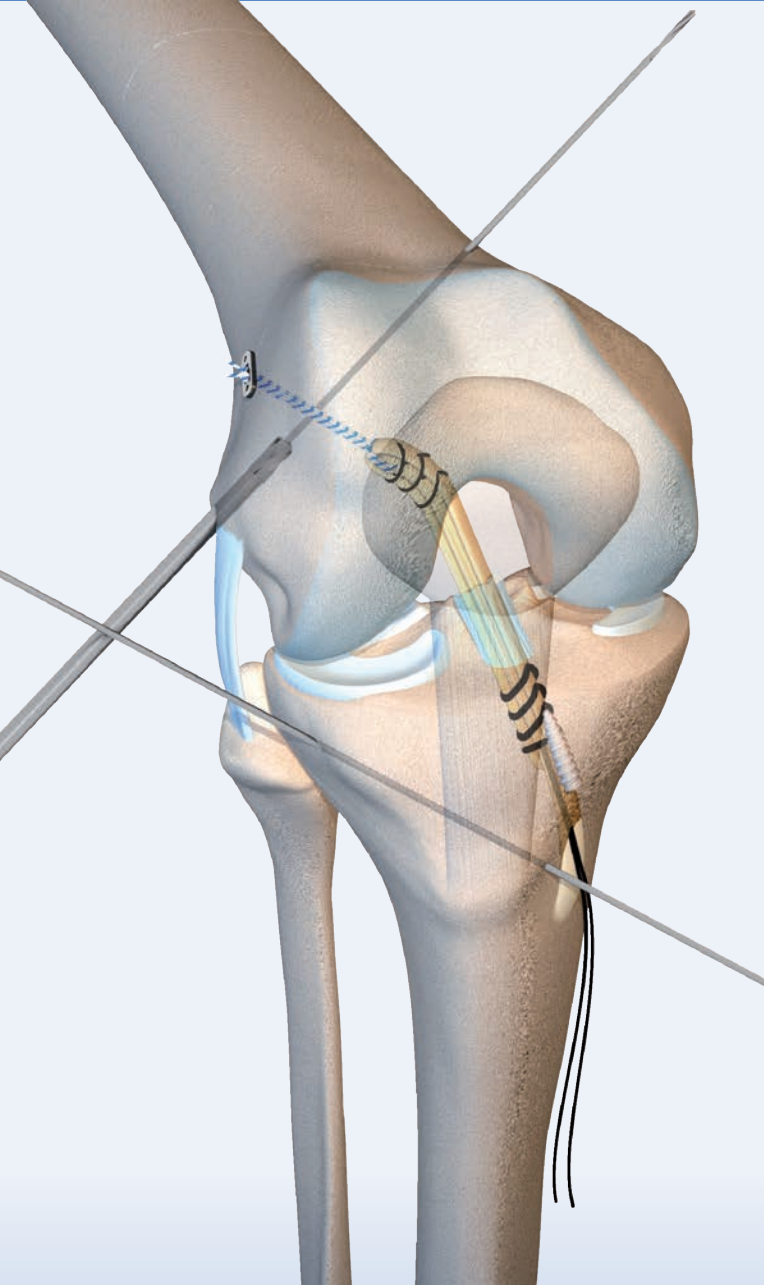
L'incision sera de 5 à 10 mm, longitudinale à l'axe du fémur, centrée sur un point 5 mm postérieur et 5 mm proximal à l'épicondyle fémoral (*The anterolateral ligament: Anatomic implications for its reconstruction, T.Neri and all, the knee Journal, VOL 24, octobre 01, 2017*).

La bandelette ilio-tibiale sera incisée parallèlement à l'axe des fibres.

Versant tibial

Une incision sera réalisée, longitudinale à l'axe tibial, à équidistance entre le tubercule de Gerdy et la tête de la fibula, distale de 5 à 10 mm par rapport à l'interligne articulaire (*The anterolateral ligament: Anatomic implications for its reconstruction, T.Neri and all, the knee Journal, VOL 24, octobre 01, 2017*).





3. Temps fémoral

Il existe 2 solutions pour la fixation fémorale : vis d'interférence ou ancre.

Vis d'interférence.

- Mise en place d'une broche guide à chas.
- Cette dernière est introduite sur la face latérale du fémur 5 mm postérieure et 5 mm proximale à l'épicondyle fémoral.
- Réalisation d'un tunnel borgne à l'aide d'une mèche canulée de diamètre 6 mm sur une longueur de 25 mm.

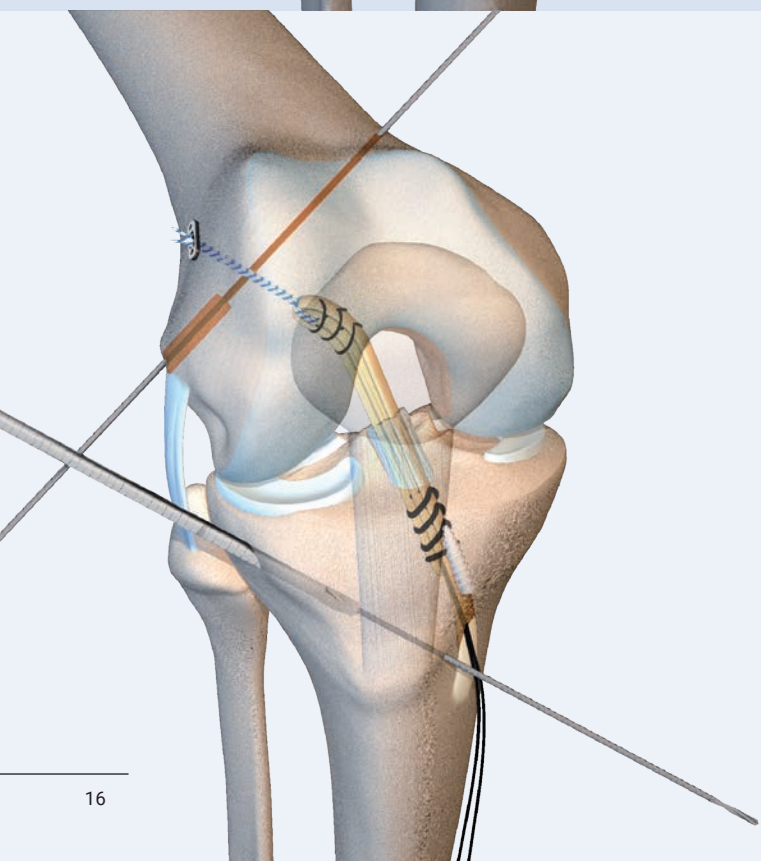
Pour éviter les collisions avec le tunnel du LCA et la trochlée fémorale, une orientation de 10° en proximal et 40° en antérieur est réalisée.

Optimal Combination of Femoral Tunnel Orientation in Anterior Cruciate Ligament Reconstruction Using an Inside-Out Femoral Technique Combined With an Anterolateral Extra-Articular Reconstruction. Am J Sports Med. 2022 Ajsm

Pour la fixation, une vis d'interférence du même diamètre sera utilisée. Cette étape sera décrite après.

Ancre

A noter, qu'il est possible afin d'éviter le tunnel fémoral d'utiliser un système d'ancre. L'ancre sera positionnée dans le foot print fémoral du LAL, à savoir : 5 mm postérieur et 5 mm proximal à l'épicondyle fémoral.



4. Temps tibial

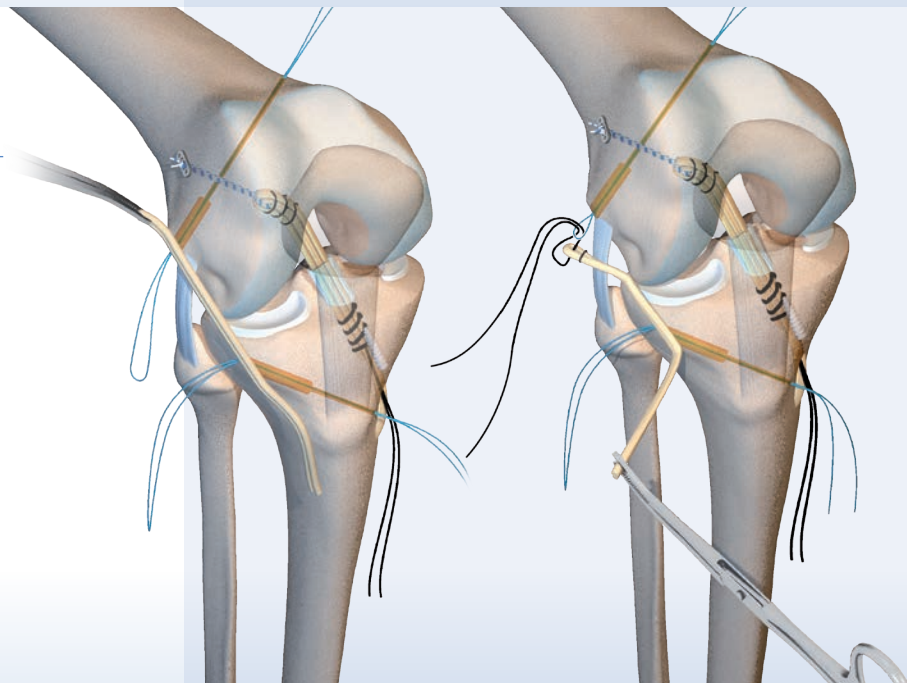
On rappelle que cette étape ultime doit être effectuée après la fixation du LCA.

- Mise en place d'une broche guide à chas.
- Cette dernière sera introduite sur la face antéro-latérale du tibia à équidistance entre le tubercule de Gerdy et la tête de la fibula, distale de 5 à 10 mm par rapport à l'interligne articulaire. Elle sortira par l'incision antéro-médiale du site de prélèvement des tendons de la patte d'oie.
- Afin d'éviter une collision avec le tunnel tibial du LCA, la broche est idéalement sortie à la partie postérieure et distale de l'incision médiale.
- Réalisation d'un tunnel borgne à l'aide d'une mèche canulée de diamètre 6 mm sur une longueur de 25 mm.

Pour la longueur, il est recommandé de faire un tunnel tibial long jusqu'à la corticale médiale (sans la franchir). Cela permet de s'affranchir des problèmes de longueur (pas de calculs nécessaires).

5. Passage de la greffe

- Le gracilis est replié en 2. Les 2 brins libres seront destinés au tibia et la boucle au fémur.
- Une pince longue recourbée (type Bengoléa) sera introduite par l'incision fémorale puis passée sous la bandelette ilio-tibiale pour sortir par l'incision tibiale.
- La greffe sera passée de distal (tibial) en proximal (fémur) à l'aide la pince, en la prenant coté boucle.



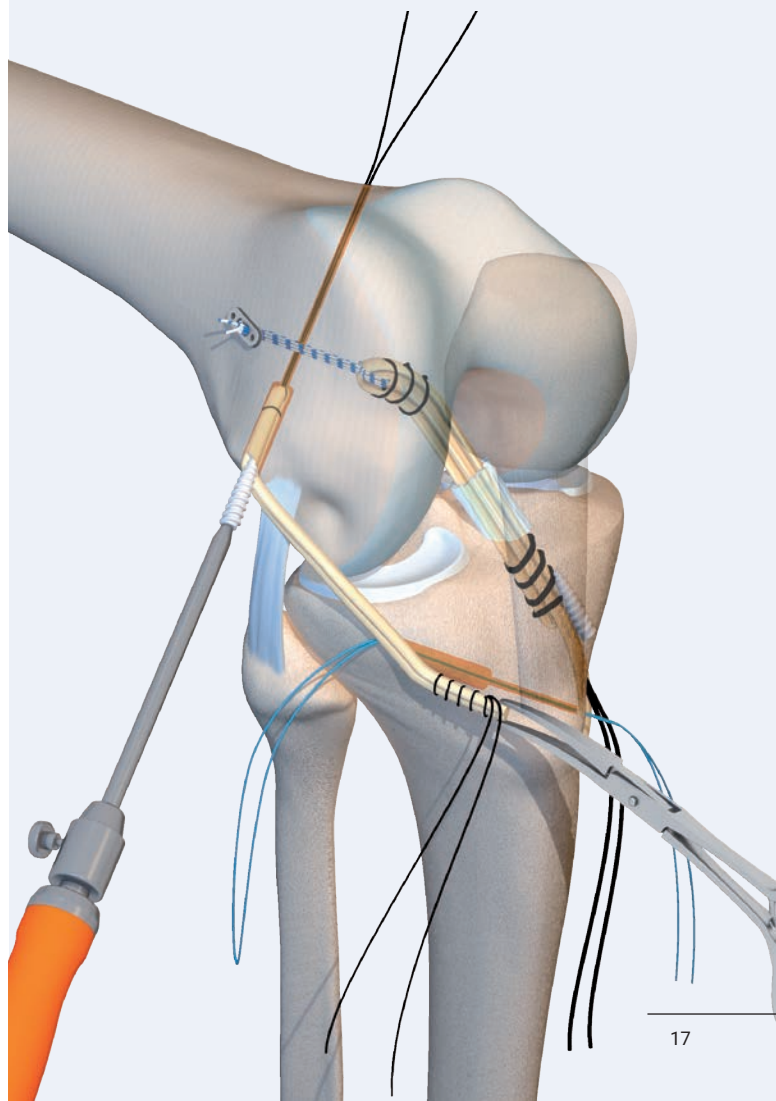
6. Fixation fémorale

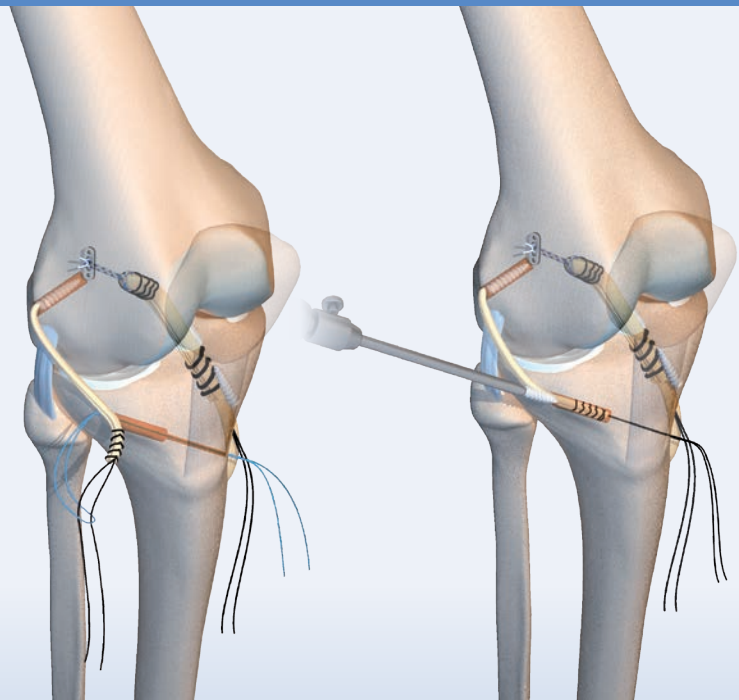
Pour la fixation par vis CorTTape Screw®

- La greffe est introduite dans le tunnel fémoral à l'aide d'un système de fil relais.
- Pour cela, une suture libre sera placée dans la boucle.
- La greffe sera fixée à l'aide d'une vis d'interférence **CorTTape Screw®**, longueur 20 mm, diamètre 6 mm.

Pour l'ancre

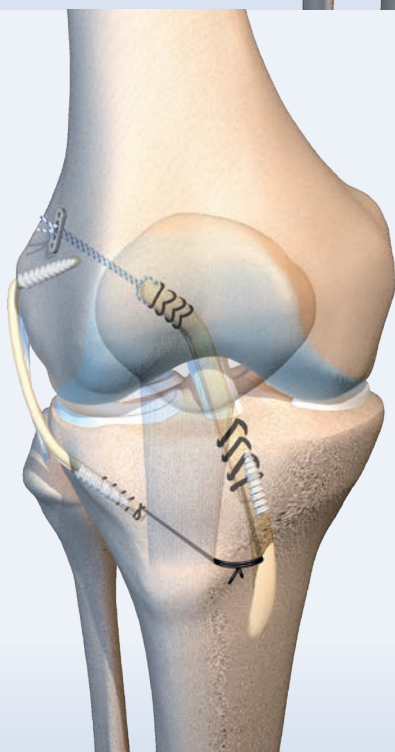
- Le footprint est repéré puis l'ancre **FH Anchors®** 5.5 mm est mise en place.
- L'utilisation d'une ancre permet d'éviter un éventuel conflit avec le tunnel fémoral du LCA.
- Pour la fixation, 1 des 2 sutures de l'ancre sera passée à travers la boucle de la greffe, puis suturée directement avec l'autre brin.





7. Fixation tibiale

- Le genou est placé à 30° de flexion.
- Une marque est réalisée sur la greffe à l'entrée du tunnel tibial.
- Les 2 brins sont fauflés à l'aide du FH Loop® 2-0 sur une longueur de 20 mm.
- Les 2 brins fauflés sont ensuite introduits dans le tunnel tibial à l'aide d'un système de fil relais.
- La greffe est fixée à l'aide d'une vis d'interférence CorTTape Screw® longueur 20 mm, diamètre 6 mm, avec le genou fléchi entre 0 et 30° et le pied en rotation neutre.



8. Testing de fin d'intervention

- La plastie combinée LCA et LAL sera testée en fin d'intervention.
- Il faudra s'assurer que le test de Lachman-Thrillat retrouve un arrêt dur, qu'il n'existe plus de ressaut rotatoire, et qu'il n'existe pas de limitation en flexion et extension.

Soins post-opératoires

La rééducation est entreprise dès le lendemain de l'intervention. Un protocole de rééducation standard sera mis en place. L'adjonction de la reconstruction du LAL ne change pas les suites post-opératoire.

Annexe


Guide viseur fémoral Corttape®

Réf.	Désignation	Diamètre greffon (mm)	Rayon (mm)
268 999	Viseur IN/OUT 5 mm	6	3 mm de greffon + 2 mm de mur postérieur
269 000	Viseur IN/OUT 6 mm	7 et 8	4 mm de greffon + 2 mm de mur postérieur
269 001	Viseur IN/OUT 7 mm	11	5.5 mm de greffon + 1.5 mm de mur postérieur
269 001	Viseur IN/OUT 7 mm	9 et 10	5 mm de greffon + 2 mm de mur postérieur
269 002	Viseur IN/OUT 8 mm	12	6 mm de greffon + 2 mm de mur postérieur

Le chiffre sur le viseur correspond au décalage en mm entre le centre de la broche et le bord postérieur du condyle.

Références instruments

Référence ancillaire ligament genou DT4/DT3 pédiculé/KJ/DIDT
A271 063



Broche trocart à chas 2,3 x 250 mm
Réf. 269 207



Viseur IN/OUT 6 mm Medin
Réf. 269 000



Reamer Ø5 x 180 mm canulé 2,4 mm Medin
Réf. 268 991



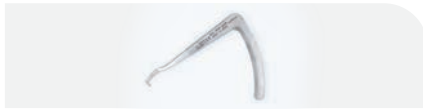Reamer Ø8 x 180 mm canulé 2,4 mm Medin
Réf. 269 097



Reamer Ø11 x 180 mm canulé 2,4 mm Medin
Réf. 269 100



Passe-fil
Réf. 256 010



LCA tibial pointe à pointe
Réf. 264 927



Tournevis Larp Euroscrew®
Réf. 267 558



Stripper ouvert fermé - OPTION
Réf. 269 069



Stripper tendineux fermé - OPTION
Réf. 245 405

Panier
Réf. 269 367

Couvercle
Réf. 269 368



Broche à chas fileté Ø2,4 lg 425 mm
Réf. 255 636



Viseur IN/OUT 7 mm Medin
Réf. 269 001



Reamer Ø6 x 180 mm canulé 2,4 mm Medin
Réf. 269 095



Reamer Ø9 x 180 mm canulé 2,4 mm Medin
Réf. 269 098



Calibreur TLS®
Réf. 265 643



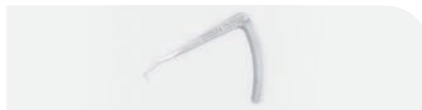Ensemble poignée TLS®
Réf. 264 930



Coupe-bandelette CorTTape
Réf. 269 341



Broche guide Ø1 lg 300 mm
Réf. 265 761



LCA tibial pointe à angle - OPTION
Réf. 264 940



Correcteur de visée - OPTION
Réf. 242 046

Tapis silicone
Réf. 269 339



Viseur IN/OUT 5 mm Medin
Réf. 268 999



Viseur IN/OUT 8 mm Medin
Réf. 269 002



Reamer Ø7 x 180 mm canulé 2,4 mm Medin
Réf. 269 096



Reamer Ø10 x 180 mm canulé 2,4 mm Medin
Réf. 269 099



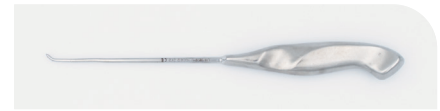Stripper tendineux ouvert
Réf. 265 664



Canon de visée TLS®
Réf. 264 939



Dilatateur canulé Ø7 mm pour ligament
Réf. 271 661



Pointeau angulé - OPTION
Réf. 265 641




LCA fémoral pointe à pointe - OPTION
Réf. 265 072



Broche Niti Ø1 lg 300 mm - OPTION
Réf. 271 242

Références implants



CorTTape Screw®

Réf.	Désignation
269 935	CorTTape Screw® 100% PLA Ø6 mm lg 20 mm
269 936	CorTTape Screw® 100% PLA Ø7 mm lg 24 mm
269 937	CorTTape Screw® 100% PLA Ø7 mm lg 30 mm
269 938	CorTTape Screw® 100% PLA Ø8 mm lg 24 mm
269 939	CorTTape Screw® 100% PLA Ø8 mm lg 30 mm
269 940	CorTTape Screw® 100% PLA Ø9 mm lg 24 mm
269 941	CorTTape Screw® 100% PLA Ø9 mm lg 30 mm
269 942	CorTTape Screw® 100% PLA Ø10 mm lg 30 mm
269 943	CorTTape Screw® 100% PLA Ø11 mm lg 35 mm



Cross Lig® 55

Réf.	Désignation
256 391	Vis CROSS lig® 55 - Ø7 mm lg 20 mm - D
256 392	Vis CROSS lig® 55 - Ø7 mm lg 25 mm - D
256 393	Vis CROSS lig® 55 - Ø7 mm lg 30 mm - D
256 394	Vis CROSS lig® 55 - Ø8 mm lg 25 mm - D
256 395	Vis CROSS lig® 55 - Ø8 mm lg 30 mm - D
256 397	Vis CROSS lig® 55 - Ø9 mm lg 25 mm - D
256 398	Vis CROSS lig® 55 - Ø9 mm lg 30 mm - D
256 400	Vis CROSS lig® 55 - Ø10 mm lg 30 mm - D



Cross Lig® 30

Réf.	Désignation
257 345	Vis CROSS lig® 30 - Ø7 mm lg 30 mm - D
256 403	Vis CROSS lig® 30 - Ø8 mm lg 25 mm - D
257 346	Vis CROSS lig® 30 - Ø8 mm lg 30 mm - D
256 404	Vis CROSS lig® 30 - Ø9 mm lg 25 mm - D
257 348	Vis CROSS lig® 30 - Ø9 mm lg 30 mm - D
257 349	Vis CROSS lig® 30 - Ø9 mm lg 35 mm - D
256 405	Vis CROSS lig® 30 - Ø10 mm lg 30 mm - D




CorTTape Small® - CorTTape Stick®

Réf.	Désignation
271 639	CorTTape Small® bleu/blanc & boucle ajustable 90 mm
271 638	CorTTape Stick® bleu USP2, L 99 cm, tube noir




FH Link®

Réf.	Désignation
271 203	FH Link® bleu/bl USP2 - Aiguille 36 argent & 26 mm noir



FH Tape®

Réf.	Désignation
271 636	FH Tape® bleu/noir 2 mm - Aiguille 48 mm pointe triangulaire noire
271 637	FH Tape® bleu/noir 1,4 mm - Aiguille 26 mm pointe ronde noire



FH Loop® - FH Loop Tape®

Réf.	Désignation
271 631	FH Loop Tape® noire 1,4 mm - Aiguille droite noire
271 632	FH Loop® noir USP2/0 - Aiguille droite noire
271 633	FH Loop® noir USP0 - Aiguille droite noire

GROUPE
FH ORTHOTM



DISTRIBUTEURS
DISTRIBUTORS

FR, FH ORTHO SAS

3 rue de la Forêt - Zone Industrielle
BP 50009
68990 Heimsbrunn CEDEX - FRANCE
Tél. : +33 (0)3 89 81 90 92
Fax : +33 (0)3 89 81 80 11
info@fortho.com
www.fortho.com

USA, FH ORTHOPEDICS INC.

OrthoEx
7327 E Tierra Buena Lane
Scottsdale, Arizona 85260 - USA
Phone: +1 (412) 965-0950
customerservice@fortho-us.com
www.fortho.com

PL, FH ORTHO POLSKA

Ul. Garbary 95/A6,
61-757 Poznan - POLSKA
Phone: +48 61 863 81 27
Fax: +48 61 863 81 28
biuro@implants24.pl
www.fortho.com